

leading regeneration

Geistlich



Prof. Daniel Buser



Prof. Urs Belser

RIGENERAZIONE PERIMPLANTARE

Inserimento precoce di impianto e contemporanea GBR per l'incremento della cresta secondo il Prof. Daniel Buser e il Prof. Urs Belser, Università di Berna, Svizzera

- Inserimento di impianto da 4 a 8 settimane dopo l'estrazione
- Inserimento d'impianto e contemporaneo incremento dei contorni della cresta per un risultato a lungo termine stabile

1. Indicazioni

Regione	<input checked="" type="checkbox"/> Regione estetica <input checked="" type="checkbox"/> Regione non estetica	Indicazione per incremento osseo	<input type="checkbox"/> Sì, subito <input checked="" type="checkbox"/> Sì, al momento dell'inserimento dell'impianto <input type="checkbox"/> No
Situazione ossea	<input type="checkbox"/> Nessun difetto osseo <input checked="" type="checkbox"/> Difetto a forma di cratere nella parete ossea buccale	Inserimento di impianto	<input checked="" type="checkbox"/> Sì, da 4 a 8 settimane dopo l'estrazione <input type="checkbox"/> No
Situazione dei tessuti molli	<input checked="" type="checkbox"/> È possibile una buona sutura primaria della ferita <input type="checkbox"/> La sutura primaria della ferita è difficile		

Informazioni base | Prof. Daniel Buser e Prof. Urs Belser

L'obiettivo della terapia implantare è un risultato positivo dal punto di vista estetico e funzionale con alta predicibilità e scarso rischio di complicanze estetiche. Il professionista ha a disposizione quattro opzioni terapeutiche (Hämmerle et al. 2004, Chen and Buser 2008), tra cui l'inserimento precoce dell'impianto 4-8 settimane dopo la guarigione dei tessuti molli. Per stabilire la terapia è indispensabile un'analisi del rischio estetico che definisca il profilo di rischio del paziente (Martin et al. 2006). Questa analisi comprende 12 parametri, tra cui 9 parametri anatomici. In questo caso la paziente di 25 anni mostrava nel complesso un profilo di rischio medio (v. tabella "Profilo di rischio").

A nostro avviso, si dovrebbe optare per l'inserimento immediato dell'impianto il giorno stesso dell'estrazione solo in condizioni cliniche ideali, fatto che nella regione anteriore del mascellare superiore avviene solo di rado. Inoltre questo metodo dovrebbe essere scelto solo da implantologi esperti perché l'inserimento immediato dell'impianto ha un grado di complessità elevato (Dawson and Chen, 2009). In presenza di fattori di alto rischio, il rischio di complicanze estetiche aumenta notevolmente. L'alta frequenza di recessioni dei tessuti molli negli impianti immediati è documentata da numerosi studi clinici (Chen et al. 2005; Lindeboom et al. 2006; Kan et al. 2007; Evans and Chen 2008).

L'inserimento precoce dell'impianto a 4-8 settimane dopo l'estrazione è una buona alternativa all'impianto immediato perché consente tempi di trattamento brevi, riducendo però il rischio di complicanze estetiche indesiderate (Buser et al. 2008a; Buser et al. 2009, Buser et al. 2011). Negli ultimi 5 anni è stato possibile migliorare notevolmente la conoscenza delle alterazioni della cresta che seguono l'estrazione dentale. Diversi studi sperimentali su animali hanno mostrato che, dopo l'estrazione, il cosiddetto osso a fibre intrecciate che riveste gli alveoli viene riassorbito entro 4-8 settimane, perché la sua vascolarizzazione viene interrotta in seguito alla rottura del legamento parodontale (Araujo et al. 2005). Questo riassorbimento osseo è un fenomeno biologico e non può essere ostacolato dall'inserimento immediato di un impianto (Araujo et al. 2006). Nella mascella anteriore la sottile parete ossea buccale è composta per lo più da osso a fibre intrecciate, ragion per cui il riassorbimento alveolare crea un difetto osseo a forma di cratere. Per un buon risultato estetico è indispensabile un incremento osseo locale dei contorni. La parete ossea viene sovra-rigenerata intenzionalmente con la GBR per creare le condizioni ideali per un risultato estetico stabile a lungo termine.

Importante dal punto di vista chirurgico è l'estrazione atraumatica e senza sollevamento del lembo per evitare un ulteriore riassorbimento osseo sulla superficie della cresta alveolare, causato dal distacco del periostio (Wood et al. 1972; Fickl et al. 2008). Dopo il curettage degli alveoli si applica quasi sempre un cono di collagene per stabilizzare il coagulo ematico. A seconda della dimensione degli alveoli, è necessaria una fase di guarigione di 4-8 settimane. In questo modo si ottiene la copertura dei tessuti molli oltre a 3-6 mm di mucosa cheratinizzata. Nella fase successiva dell'inserimento dell'impianto, queste condizioni sono ideali per realizzare una chiusura primaria della ferita priva di tensioni ed evitare un grande spostamento della giunzione mucogengivale in direzione coronale. Si rinuncia intenzionalmente all'utilizzo di innesti di mucosa per evitare costi aggiuntivi ed un'elevata morbilità nel sito di prelievo. Durante la guarigione si osserva l'appiattimento delle papille e del contorno buccale della cresta alveolare, causata, come già illustrato, dal riassorbimento dell'osso a fibre intrecciate.

Durante la terapia si devono rispettare i fondamenti della chirurgia come si sono affermati da tempo per i siti a valenza estetica (Buser and von Arx 2000; Buser et al. 2004). La cosa più importante è l'inserimento protesicamente guidato dell'impianto, affinché venga inserito nella posizione tridimensionale corretta. L'impianto deve essere collocato con la spalla in direzione mesio-distale, corono-apicale e oro-facciale nelle cosiddette "comfort zones". Di norma, l'inserimento precoce di un impianto dopo estrazione dentale comporta un difetto osseo da piccolo a medio, generalmente a 2 pareti, che deve essere incrementato contemporaneamente per ottenere un risultato estetico stabile e a lungo termine. L'obiettivo è l'incremento dei contorni per ottenere un spessore della parete buccale di 3 mm. La stabilità a lungo termine di questa procedura di incremento dei contorni crestali è stata documentata in uno studio clinico (Buser et al. 2013).

2. Obiettivi terapeutici

OBBIETTIVO PRIMARIO DOPO L'ESTRAZIONE:

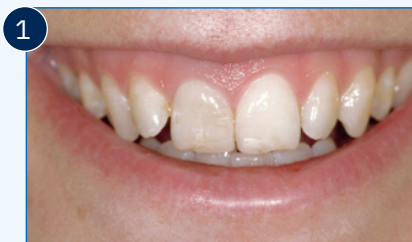- Guarigione dei tessuti molli in 4-8 settimane per ottenere una copertura completa del sito

OBBIETTIVI SECONDARI DURANTE E DOPO L'INSERIMENTO DELL'IMPIANTO:

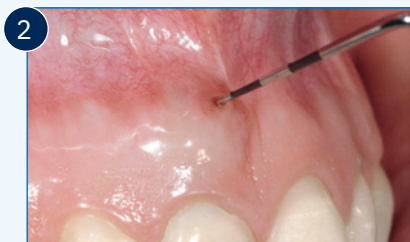- Inserimento dell'impianto in una posizione tridimensionale corretta
- Incremento locale dei contorni della cresta nella porzione buccale con l'uso di osso autologo particolato Geistlich Bio-Oss® e membrana in collagene Geistlich Bio-Gide®
- Chiusura primaria della ferita e guarigione di 6-8 settimane
- Restauro estetico con corona avvitata all'impianto

3. Procedura chirurgica

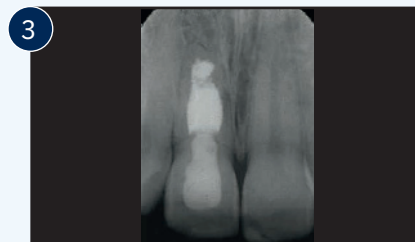La procedura chirurgica di inserimento precoce dell'impianto è stata descritta dettagliatamente, insieme alle considerazioni biologiche che motivano la scelta di questo tipo di trattamento, consigliabile nella pratica quotidiana (Buser et al. 2008b).



Situazione clinica al primo controllo della paziente 25enne. Mostra una linea del sorriso alta e riferisce di un incidente che diversi anni fa aveva interessato il dente 11.



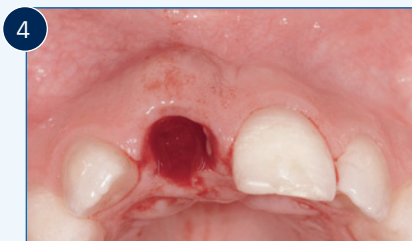Il dente 11 presenta un'infezione cronica con una fistola nella regione periapicale



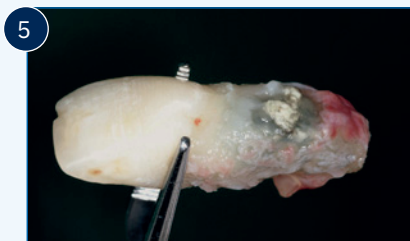La radiografia mostra il dente 11 con otturazione radicolare. Si decide di estrarre il dente danneggiato e sostituirlo con un impianto

Profilo di rischio della paziente

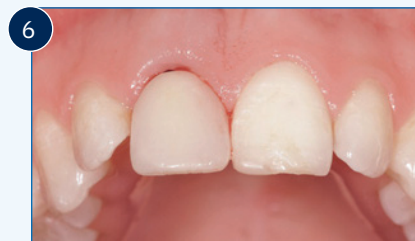Valutazione estetica del rischio	Bassa	Media	Alta
Stato di salute generale	Sana		Sistema immunitario ridotto
Fumatore/Fumatrice	Non fumatore	Fumatore lieve (≤ 10 sigarette al giorno)	Fumatore forte (> 10 sigarette al giorno)
Aspettative estetiche	Basse	Medie	Alte
Linea del sorriso	Bassa	Media	Alta
Biotipo gengivale	Biotipo spesso, poco festonato	Mediamente festonato, spessore medio	Biotipo sottile, molto festonato
Forma delle corone dentali	Quadrata		Triangolare
Stato di infezione degli alveoli	Assenza di infezioni	Infezione cronica	Infezione acuta
Livello osseo sui denti adiacenti	≤ 5 mm fino al punto di contatto	5,5 fino a 6,5 mm fino al punto di contatto	≥ 7 mm fino al punto di contatto
Stato di restauro dei denti adiacenti	Naturale		Restaurato
Larghezza del difetto	Su dente singolo (> 7 mm)	Su dente singolo (< 7 mm)	Su più denti
Anatomia dei tessuti molli	Tessuti molli intatti		Difetti del tessuto molle
Anatomia dell'osso	Cresta alveolare senza difetti	Difetto osseo orizzontale	Difetto osseo verticale



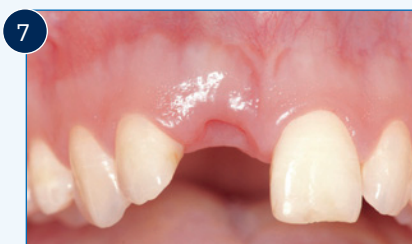L'estrazione del dente viene eseguita senza sollevamento del lembo. L'alveolo viene ampiamente curettato per rimuovere il tessuto infiammato



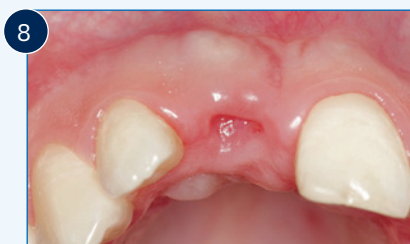Il dente estratto mostra segni di riassorbimento esterno della radice e abbondante tessuto di granulazione



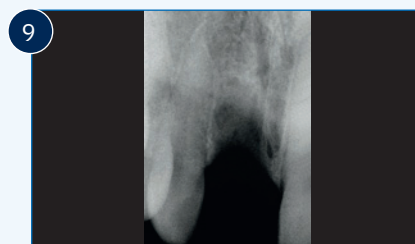
Subito dopo l'estrazione si posiziona una protesi parziale provvisoria per chiudere esteticamente la lacuna



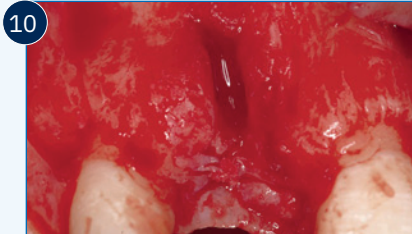Come spesso accade, nella fase di guarigione si osservano un leggero accorciamento delle papille e l'appiattimento al centro dell'alveolo nella parete buccale della cresta a causa del riassorbimento dell'osso a fibre intrecciate



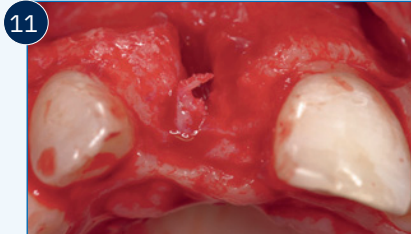
La vista occlusale evidenzia che con una guarigione dei tessuti molli di 4-8 settimane non c'è una riduzione visibile della larghezza crestale nella regione contigua al difetto



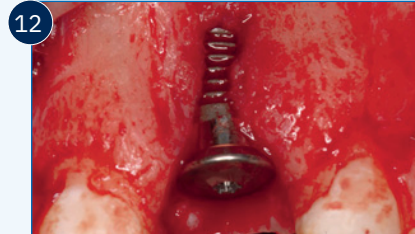
La radiografia mostra il difetto residuo della regione alveolare



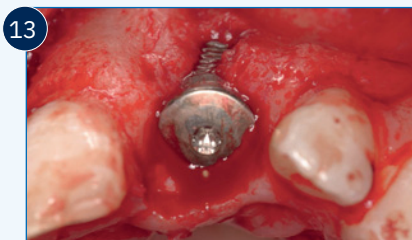
Dopo il sollevamento di un lembo mucoperiosteale, è ben riconoscibile il difetto osseo a forma di cratere al centro di quello che era l'alveolo 11.



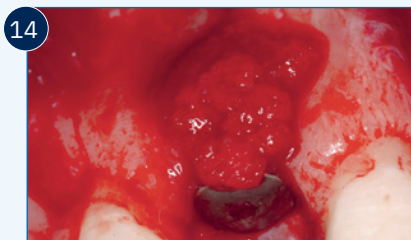
La vista occlusale intraoperatoria mostra chiaramente la larghezza della cresta (> 6 mm) nella regione del dente singolo mancante.



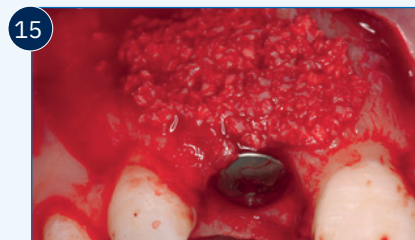
Dopo l'inserimento dell'impianto avvitato nella posizione tridimensionale corretta e l'applicazione di una vite di guarigione da 1,5 mm, la superficie dell'impianto rimane visibilmente scoperta nella regione del difetto a forma di cratere. Essa si trova chiaramente all'interno della cresta alveolare.



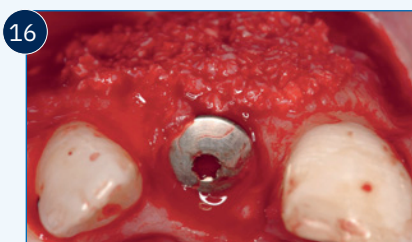La vista occlusale evidenzia la corretta posizione dell'impianto e il difetto osseo a due pareti nella superficie implantare scoperta. Questo tipo di difetto può essere recuperato con una rigenerazione ossea sicura secondo la tecnica GBR.



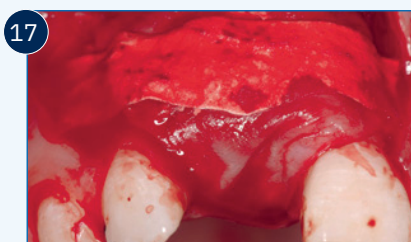
La superficie implantare viene coperta con particolato di osso autologo prelevato in situ per favorire una osteogenesi quanto più rapida possibile nella regione del difetto. L'utilizzo di osso autologo consente una breve fase di guarigione di circa 8 settimane dopo l'inserimento dell'impianto con simultaneo incremento osseo.



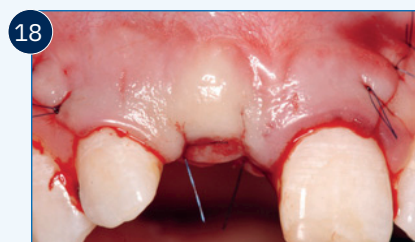Il volume viene ulteriormente aumentato con granuli di Geistlich Bio-Oss®. Il basso tasso di riassorbimento di Geistlich Bio-Oss® aiuta a preservare a lungo il volume della cresta alveolare, fattore molto importante per il risultato estetico a lungo termine.



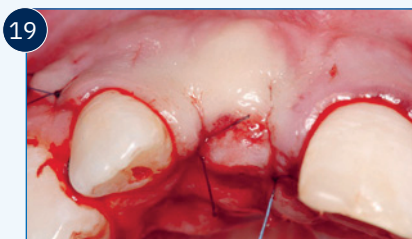
La vista occlusale evidenzia il volume dell'innesto con Geistlich Bio-Oss®. Le bone chips sottostanti devono favorire la crescita del nuovo osso all'interno di Geistlich Bio-Oss®, fattore molto importante a fronte del basso tasso di sostituzione del biomateriale.



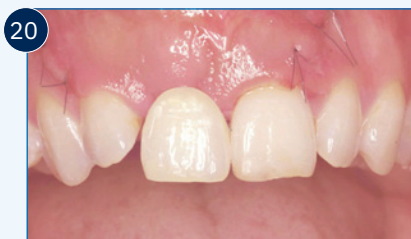A proteggere l'innesto si utilizza una membrana in collagene che viene applicata in due strati per migliorare la stabilità. Geistlich Bio-Gide® non agisce solo come barriera provvisoria, ma stabilizza efficacemente il materiale d'incremento inserito.



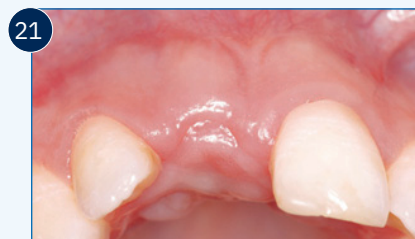La chiusura primaria della ferita senza tensioni è un altro fattore importante. A tal fine è necessaria un'incisione di rilascio del periostio per poter mobilizzare leggermente il lembo in direzione coronale.



La vista occlusale mostra la sutura passiva senza segni di ischemia dei tessuti molli. Come di consueto per la regione della cresta, si usa un filo 5-0.

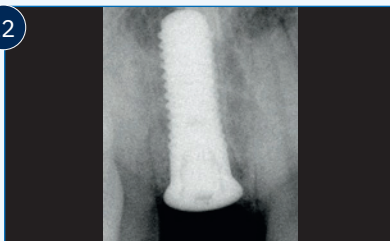


La situazione clinica una settimana dopo l'intervento mostra una guarigione normale della ferita e la protesi parziale provvisoria in situ.



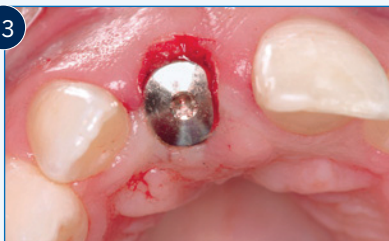Situazione clinica dopo 8 settimane. La fase di guarigione sommersa dell'impianto è conclusa e l'impianto può essere ora scoperto per la protesi provvisoria.

22



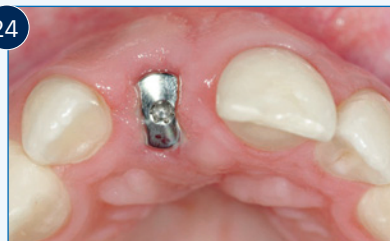La radiografia periapicale mostra l'impianto normalmente integrato nell'osso

23



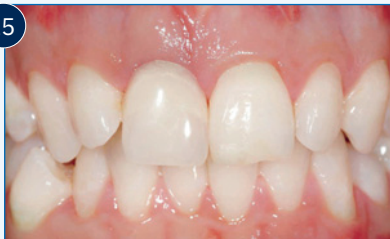Stato dopo l'esposizione con punch della mucosa e inserimento di un tappo di guarigione in titanio

24



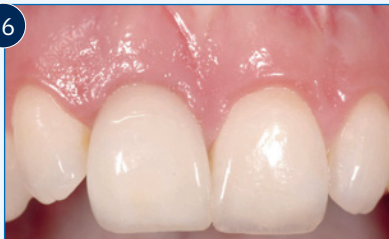Una settimana dopo i tessuti molli sono ben cicatrizzati. Inizia ora la fase protesica con il condizionamento dei tessuti molli tramite la corona provvisoria

25



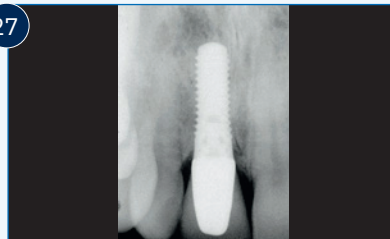Situazione clinica al termine del condizionamento dei tessuti molli con la corona provvisoria. I tessuti molli perimplantari mostrano un buon decorso estetico

26



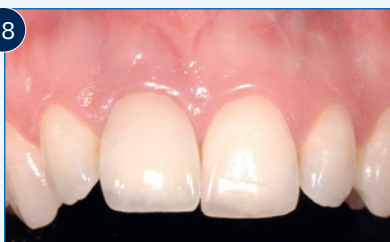Situazione clinica al controllo del primo anno, dopo l'inserimento della corona definitiva in metalloceramica. Il risultato estetico del trattamento è eccellente

27



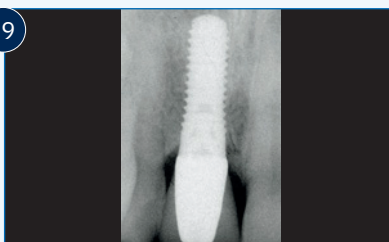Radiografia un anno dopo l'inserimento dell'impianto, che risulta ottimamente integrato nell'osso

28



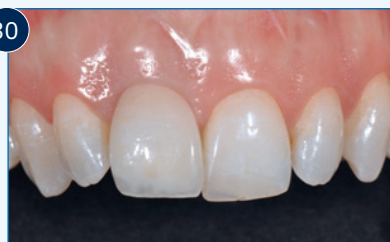Situazione clinica al controllo dopo 4 anni. Il risultato estetico è stabile. Solamente sul bordo dell'incisivo si manifesta una piccola differenza, la quale rivela che la paziente, che nel frattempo ha 29 anni, presenta ancora una crescita residua nella cresta alveolare

29



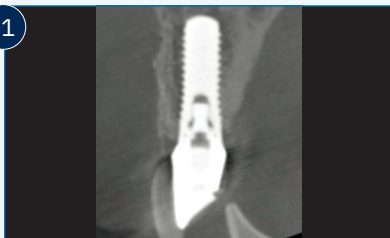
Radiografia al controllo dopo 4 anni. La situazione ossea perimplantare è assolutamente stabile

30



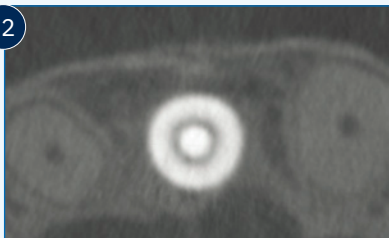
Situazione clinica al controllo dopo 7 anni rivela un bel risultato estetico a lungo termine con papille intatte e nessun segno di recessione dei tessuti molli. Si osservi il contorno convesso dei tessuti molli nella regione della corona dell'impianto. La differenza a livello degli incisivi non si è ulteriormente accentuata

31



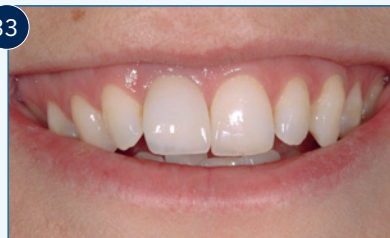La sezione oro-facciale della CBCT mostra una parete ossea buccale del tutto intatta con uno spessore all'incirca di 2 mm. Questo è il risultato di un incremento del contorno della cresta con GBR utilizzando chips di osso autologo e Geistlich Bio-Oss®, coperti da una membrana Geistlich Bio-Gide® e chiusura primaria dei tessuti molli

32



La sezione orizzontale della CBCT mostra le strutture ossee facciali completamente intatte con un impianto inserito correttamente a livello tridimensionale. Importante è la posizione leggermente palatale dell'impianto che lascia spazio a sufficienza alla rigenerazione ossea in direzione buccale

33



Il risultato estetico del trattamento è eccellente anche con una linea del sorriso alta

Geistlich Pharma AG Business Unit Biomaterials

Bahnhofstrasse 40
CH-6110 Wolhusen
Phone +41 41 492 55 55
www.geistlich-pharma.com

Filiale Italia Geistlich Biomaterials Italia S.r.l.

Via Castelletto, 28
IT-36016 Thiene VI
Tel. +39 0445 37 08 90
info@geistlich.it
www.geistlich.it

Contatto Prof. Daniel Buser

Università di Berna, Dipartimento
di Chirurgia Orale e Stomatologia,
Freiburgstrasse 7
3010 Berna, Svizzera.
Telefono: +41 (0)31 632 25 55
Fax: +41 (0)31 632 98 84
E-mail: daniel.buser@zmk.unibe.ch

Materiali

- Impianto: Straumann Standard Plus, Tissue Level SLA; Institute Straumann, Basilea, Svizzera.
- Materiale per la sutura: polipropilene, monofilo, 5-0; Hu Friedy, Rotterdam, Olanda.
- Medicazione: profilassi antibiotica, 2 ore prima dell'intervento. Fino a 3 giorni dopo l'operazione: Amoxicillina, 1g, 2x al dì, assunzione per via orale. Contemporaneamente sciacquo con Clorexidina Digluconato (0,1%) 3x al dì.
- Biomateriali: Geistlich Bio-Oss® 0,5 g (0,25 mm–1 mm), Geistlich Bio-Gide® 25 x 25 mm.

Bibliografia

- 1 Araujo MG, Sukekava F, Wennstrom JL, Lindhe J (2005). Ridge alterations following implant placement in fresh extraction sockets: an experimental study in the dog. J Clin Periodontol 32:645-52.
- 2 Araujo MG, Sukekava F, Wennstrom JL, Lindhe J (2006). Tissue modeling following implant placement in fresh extraction sockets. Clin Oral Implants Res 17:615-24.
- 3 Buser D, von Arx T (2000). Surgical procedures in partially edentulous patients with ITI implants. Clin Oral Implants Res 11 Suppl 1:83-100.
- 4 Buser D, Martin W, Belser UC (2004). Optimizing esthetics for implant restorations in the anterior maxilla: anatomic and surgical considerations. Int J Oral Maxillofac Implants 19 Suppl:43-61.
- 5 Buser D, Bornstein MM, Weber HP, Grutter L, Schmid B, Belser UC (2008a). Early Implant Placement With Simultaneous Guided Bone Regeneration Following Single-Tooth Extraction in the Esthetic Zone: A Cross-Sectional, Retrospective Study in 45 Subjects With a 2- to 4-Year Follow-Up. J Periodontol 79:1773-1781.
- 6 Buser D, Chen ST, Weber HP, Belser UC (2008b). Early implant placement following single-tooth extraction in the esthetic zone: biologic rationale and surgical procedures. Int J Periodontics Restorative Dent 28:441-51.
- 7 Buser D, Hart C, Bornstein M, Grütter L, Chappuis V, Belser UC (2009). Early implant placement with simultaneous GBR following single-tooth extraction in the esthetic zone: 12-month results of a prospective study with 20 consecutive patients. J Periodontol 80:152-162.
- 8 Buser D, Wittneben J, Bornstein M, Grütter L, Chappuis V, Belser UC (2011). Stability of Early Contour Augmentation and Esthetic Outcomes of Implant Supported Single Crowns in the Esthetic Zone. 3-Year Results of a Prospective Study with Early Implant Placement Post Extraction. J Periodontol 82:342-349.
- 9 Buser D, Chappuis V, Bornstein M, Wittneben J, Frei M, Belser UC (2013). Long-term Stability of Contour Augmentation with Early Implant Placement following Single Tooth Extraction in the Esthetic Zone: A prospective, cross-sectional Study in 41 Patients with a 5-9 year Follow-up. J Periodontol (e-pub).
- 10 Chen ST, Darby IB, Adams GG, Reynolds EC (2005). A prospective clinical study of bone augmentation techniques at immediate implants. Clin Oral Implants Res 16:176-184.
- 11 Chen ST, Buser D (2008). Implant placement in post-extraction sites: A literature update. In: Buser D, Wismeijer D, Belser U (eds). Implant placement in post-extraction sites. Treatment options. ITI Treatment Guide, Vol. 3, Quintessence Publ.
- 12 Dawson A, Chen S (eds) (2009) The SAC Classification in Implant Dentistry. Quintessence Publ.
- 13 Evans CJD, Chen ST (2008). Esthetic outcomes of immediate implant placements. Clin Oral Implants Res 19:73-80.
- 14 Fickl S, Zuh O, Wachtel H, Bolz W, Hürzeler M (2008). Tissue alterations after tooth extraction with and without surgical trauma: a volumetric study in the beagle dog. J Clin Periodontol 35:356-63.
- 15 Hämmerle CH, Chen ST, Wilson TG, Jr. (2004). Consensus statements and recommended clinical procedures regarding the placement of implants in extraction sockets. Int J Oral Maxillofac Implants 19 Suppl:26-28.
- 16 Kan JYK, Rungcharassaeng K, Sclar A, Lozada JL (2007). Effects of the facial osseous defect morphology on gingival dynamics after immediate tooth replacement and guided bone regeneration: 1-year results. J Oral Maxillofac Surg 65:13-19.
- 17 Martin WC, Morton D, Buser D (2006). Diagnostic factors for esthetic risk assessment. In: Buser D, Belser U, Wismeijer (eds). Implant Therapy in the Esthetic Zone: Single-Tooth Replacements. ITI Treatment Guide, Vol. 1, Quintessence Publ., Pp. 11-20.
- 18 Martin WC, Morton D, Buser D (2006). Diagnostic factors for esthetic risk assessment. In: ITI Treatment Guide Vol 1: Implant therapy in the esthetic zone - single-tooth replacements. D Buser, U Belser and D Wismeijer editors. Berlin: Quintessence Publishing Co, Ltd, pp. 11-20.
- 19 Wood DL, Hoag PM, Donnenfeld OW, Rosenfeld LD (1972). Alveolar crest reduction following full and partial thickness flaps. J Periodontol 43:141-4.